



患者编号: 10002611

检查日期: 2026-01-27

姓名: 潘秀华

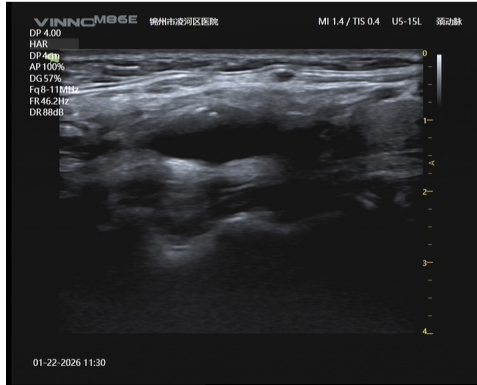
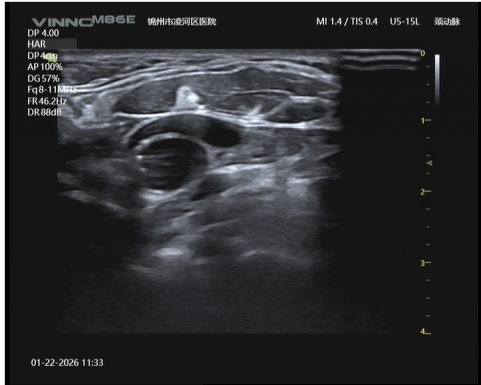
性别: 女

年龄: 62岁

送检医生: 李树青

科室: 心内科

检查项目: 双侧颈动脉彩超检查



检查所见:

右侧颈总动脉内径约6.4mm, 内-中层厚度厚薄不均, 较厚处约1.2mm, 分叉处内径约7.0mm, 前侧壁可见范围约4.8*1.6mm强回声, 颈外动脉内径约4.3mm, 颈内动脉内径约4.8mm, CDFI: 彩色血流尚通畅, 分叉处前侧壁可见血流信号充盈缺损。

左侧颈总动脉内径约5.7mm, 内-中层厚度约0.7mm, 分叉处内径约6.9mm, 前壁、侧壁可见强回声斑, 较大处范围约2.6*1.6mm, 颈外动脉内径约4.1mm, 颈内动脉内径约3.5mm, CDFI: 彩色血流尚通畅, 分叉处前壁、侧壁可见血流信号充盈缺损。

诊断结论:

1. 双侧颈动脉硬化
2. 双侧颈动脉斑块形成

检查医生: 张邺

审核医生: 张邺

记录: